



**LE RÉSEAU DE CRÉATION  
ET D'ACCOMPAGNEMENT PÉDAGOGIQUES**

**Ce document a été numérisé par le Canopé de l'académie de Bordeaux  
pour la Base nationale des sujets d'Examens de l'enseignement professionnel.**

Ce fichier numérique ne peut être reproduit, représenté, adapté ou traduit sans autorisation.

# BTS PROTHÉSISTE DENTAIRE

## Épreuve E5 TECHNOLOGIE DE FABRICATION

SESSION 2014

—  
Durée : 14 heures  
Coefficient : 3  
—

### SUJET

1<sup>ère</sup> partie : technologie professionnelle (durée 2 heures)

Documents à rendre avec la copie :

Les feuilles - réponses (pages 7/8 et 8/8) sont à remettre avec la copie.

Dès que le sujet est remis, s'assurer qu'il est complet.  
Le sujet comporte 8 pages, numérotées de 1/8 à 8/8.

BTS Prothésiste dentaire		Session 2014
Technologie de fabrication	Code : PDE5TEC	Page 1/8

## INTRODUCTION :

Dans le cas d'édentement partiel, les dents restantes peuvent présenter des pathologies diverses à traiter mais rester viables et être incluses dans un plan de traitement prothétique. Pour traiter l'édentation partielle, plusieurs possibilités thérapeutiques peuvent être envisagées.

## PRESENTATION DU CAS :

Une patiente âgée de 46 ans consulte pour un avis prothétique. Sa principale motivation est d'ordre esthétique. Elle avait auparavant demandé conseil auprès de confrères afin d'améliorer son état bucco-dentaire général, sans succès.

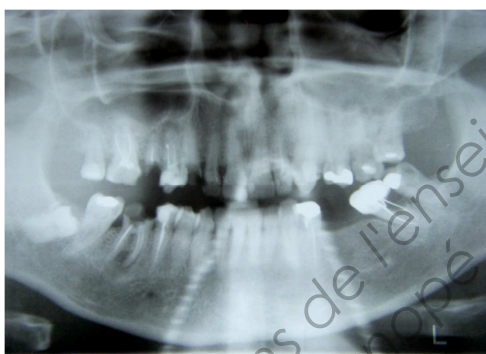


Fig.1: Panorex avant traitement

## ANAMNESE :

La patiente présente une bonne santé malgré un contexte de surpoids. Le questionnaire médical n'a révélé aucune pathologie générale ni altération du psychisme. L'histoire de l'état bucco-dentaire de la patiente révèle une appréhension quant aux prothèses amovibles jusqu'alors proposées.

### Examen exobuccal

La patiente présente une symétrie faciale correcte avec correspondance des centres inter-incisifs. La dimension verticale d'occlusion (DVO) semble être conservée. Il n'existe pas ici d'anomalies dans les trajectoires d'ouverture et fermeture buccale et lors des latéralités. Ces mouvements se font sans déviations et avec une amplitude normale. Aucune pathologie neuromusculaire ou articulaire n'a été mise en évidence. Lors de sourires forcés, la patiente ne présente pas de sourire gingival.

### Examen endobuccal

L'hygiène dentaire est perfectible avec présence d'une fine épaisseur de tartre. La langue est de taille importante de par l'absence de nombreuses dents postérieures. Les relations inter-arcades sont favorables tant dans le plan sagittal que transversal. Nous notons tout de même la résorption osseuse marquée au 4<sup>ème</sup> cadran tendant vers un articulé en bout à bout à droite. A gauche, l'espace prothétique est relativement confortable. Par contre, à droite, il paraît insuffisant pour envisager un traitement par prothèse fixée.

BTS Prothésiste dentaire		Session 2014
Technologie de fabrication	Code : PDE5TEC	Page 2/8

**Examen de l'occlusion :**

DVO : Les seuls contacts postérieurs entre les 17 et 47 ne permettent pas de remplir la fonction de tampons molaires. Pratiquement la mastication s'opère au niveau des blocs incisivo - canins et une abrasion légère des bords incisifs inférieurs est décelable. La DVO est conservée.

Propulsion : La guidance antérieure est supportée par les incisives supérieures et le bloc incisivo - canin inférieur, cela de manière homogène. Aucune interférence travaillante ou non travaillante n'a été décelée. Toutefois, l'angle de désocclusion semble prononcé plus que nécessaire (faible overjet).

Latéralités : Les latéralités s'opèrent sans interférence travaillante ou non travaillante. La latéralité à gauche est d'abord prise en charge par 21/22 et 31/32 puis par 23 et 33 en fin de trajet. La latéralité droite est assurée par la 12 et la 42. Ces situations sont pathogènes d'un point de vue gnathologique et gagneraient à être rééquilibrées.

**DIAGNOSTIC :**

La concordance des éléments d'anamnèse et des examens cliniques et complémentaires met en évidence un édentement non compensé. Les latéralités devront être revues lors du travail prothétique.

**OBJECTIFS DU TRAITEMENT :**

La demande de la patiente est de rétablir une fonction et une esthétique correctes.

**ARSENAL THERAPEUTIQUE :**

Première proposition thérapeutique faite par le praticien :

-Arcade supérieure : bridge céramo métal : 21, 22, 23, 24 et 25 ainsi qu'une tout céramique sur armature en zircone sur 14,

-Arcade inférieure : restauration par prothèses fixées sur dents naturelles et sur implants.

**Récapitulatif :**

**Arcade maxillaire** : La forme de l'arcade est symétrique.

N° de dent	Etat	Traitement
14	Dévitalisée, taillée	Prothèse fixée
21	Traitement du canal pulpaire	Prothèse fixée
22	Dévitalisée, taillée	Prothèse fixée
23	Dévitalisée, taillée	Prothèse fixée
24	EXTRACTION	
25	Dévitalisée, taillée	Prothèse fixée

**Arcade mandibulaire :** La forme d'arcade est symétrique mais la crête droite est moins épaisse qu'à gauche. Les dents manquantes constituent un édentement terminal à droite et encastré à gauche.

N° de dent	Etat	Traitement
34	Dévitalisée, taillée	Prothèse fixée
35	Dévitalisée, taillée	Prothèse fixée
36	EXTRACTION ancienne	
37	Dévitalisée, taillée	Prothèse fixée
43	Dévitalisée, taillée	Prothèse fixée
44	Dévitalisée, taillée	Prothèse fixée
45	EXTRACTION	
46	EXTRACTION	
47	EXTRACTION	

**Examen parodontal :** La gencive est rosée et non inflammatoire bien que marquée par un site d'extraction au 3<sup>ème</sup> quadrant. Cependant le sondage met en évidence une parodontite chronique généralisée naissante notamment par des poches parodontales de 4 à 5 mm en interdentaire ; cela sans récession gingivale. L'examen radiologique atteste de l'ancrage suffisant des racines dans l'os.

**Examen radiologique :** En début de traitement, une radiographie panoramique a été prise.

#### QUESTIONS :

1 - Après analyse de la proposition thérapeutique faite par le praticien :

1.1 Proposer deux autres solutions de restauration prothétique mandibulaire.

1.2 Présenter trois hypothèses en décrivant les systèmes de rétention adaptés à la solution retenue.

1.3 A l'aide des documents techniques (**pages 5 à 6**), compléter l'étude graphique (**feuilles-réponses 7/8 et 8/8**) :

1.3.1 Représenter les vues occlusales.

1.3.2 Représenter les vues linguales.

1.3.3 Représenter la prothèse combinée et légènder.

1.3.4 A partir du DMSM, nommer et expliquer la classe d'édentement.

1.4 Justifier le rôle du montage directeur,

2 - Analyser et justifier les problèmes soulevés dans l'examen de l'occlusion.

3 - Justifier et expliquer l'intérêt de la connaissance détaillée de l'étude de cas (anamnèse).

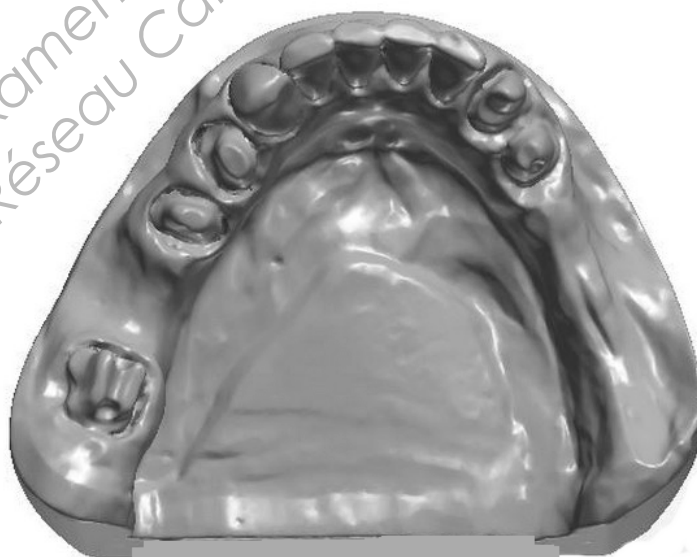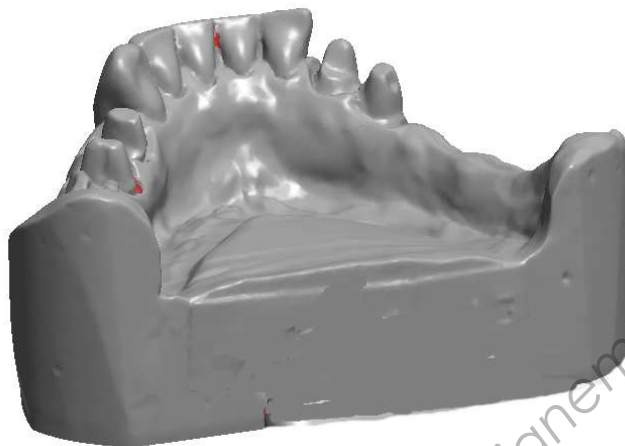
4 - Expliquer le terme « un sourire gingival ».

BTS Prothésiste dentaire		Session 2014
Technologie de fabrication	Code : PDE5TEC	Page 4/8

## Etude graphique

On donne le modèle mandibulaire suivant :

- le D.M.S.M. (page 5) ;
- une fiche technique d'un attachement ( page 6).

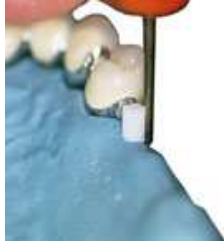

## L'Attachement Micro 2

Il dispose de deux gaines.

Diamètre Mâle : 1,8 mm

- gaine de duplication blanche
- gaine verte pour la prothèse.



La blanche



La verte



**FEUILLE REPONSE :**

A l'aide des documents techniques compléter l'étude graphique.

1.3.1 On demande de représenter les couronnes en vues occlusales de :  
43, 44, 34, 35, et 37.





**FEUILLE REPONSE :**

1.3.2 On demande de représenter les couronnes en vues linguale de 43 et 44.

1.3.3 Schématiser, sur le cadran droit, uniquement la prothèse combinée et légènder.

